

Chirurgie in der Hausarztmedizin

Erstellt von: Hella Scotland

am: 4/2019

Inhaltsverzeichnis

1. Wundversorgung in der Hausarztpraxis	2
1.1. Okklusivverband	2
1.2. Verbrennungen	3
2. Behandlung chronischer Wunden	4
2.1. Wundreinigung	4
2.2. Wundbeurteilung	4
2.3. Débridement	5
2.4. Primäre und sekundäre Wundaufgabe	5
2.5. Wundumgebung und Verbandwechsel	5
2.6. Wundinfektion	5
2.7. Spezialformen nach Wundursache	6
3. Traumatologie	7
3.1. Radiusfraktur	7
3.2. Malleolarfrakturen	8
3.3. Kontusionen/Distorsionen	8
3.4. Traumatische (akute) Bursitiden (prä-/infrapatellär, Olecranon)	9
3.5. Chronische Bursitiden (prä-/infrapatellär, Olecranon)	9
4. Haut	10
4.1. Inzision von Abszessen	10
4.2. Exzision von Prozessen	10
4.3. Unguis incarnatus	12
5. Viszeralchirurgie	13
5.1. Leistenhernien	13
5.2. Bauchwandhernien	15
5.3. Cholezystolithiasis/Cholezystitis	15
5.4. Sinus pilonidalis	16
5.5. Weichteiltumore	17
6. Literatur	17
7. Anhang (Verbandmaterial, Tabellarische Übersicht Frakturen, Gipskatalog)	18
8. Impressum	25

Vorbemerkungen

Das chirurgische Grundwissen in der Hausarztpraxis ist durch den Wegfall des obligaten Chirurgiejahres in der Weiterbildung zum AIM oft ungenügend. Aber auch erfahrene Hausärzte sind nicht in allen Chirurgiebereichen gleich sattelfest. Zudem gibt es in der Wund- und Frakturbehandlung immer wieder Änderungen mit teilweise auch zu kostspieligen Empfehlungen. **mediX** möchte auch in der Chirurgie für die Hausarztpraxis einen Beitrag für eine möglichst hohe Kompetenz der Grundversorger und eine kosteneffiziente und qualitativ hochstehende Betreuung der Patienten leisten.

1. Wundversorgung in der Hausarztpraxis

Wichtige Fragen nach

- Verletzungsmechanismus
- Alter der Verletzung
- Fremdkörper in der Wunde
- Grösse und Tiefe der Wunde
- Verletzung benachbarter Strukturen (Sehnen, Nerven)
- Immunstatus Tetanus (→ Auffrischimpfung 10 Jahre nach letzter Impfung; bei letzter Impfung zwischen 25–65 J.: 20 Jahre)
- Einfache Wunden können problemlos in der Hausarztpraxis versorgt werden. Eine saubere, nicht infizierte Wunde kann sogar bis zu 18 h nach Verletzung primär verschlossen werden, im Gesicht sogar bis zu 24 h nach Verletzung
- Nach einer Wundreinigung und allenfalls Fremdkörperentfernung folgt die Primärnaht vorzugsweise mit Ethilon (Nylon); im Gesicht 5-0, an den Extremitäten 4-0 oder 3-0, am Rücken 2-0
- Bei Verletzungen am behaarten Haupt ist eine Rasur nicht notwendig
- Falls eine Subkutannaht nötig ist, wird diese vorzugsweise mit Vicryl (resorbierbar) durchgeführt
- Die Wunden können trocken verbunden werden und bedürfen in der Regel keiner regelmässigen Kontrollen vor der Fadenentfernung. Duschen und Kontakt mit Wasser und milden Seifen ist im Prinzip ab sofort erlaubt, längeres Baden insbesondere in chlorhaltigem Wasser sollte vermieden werden.

Antibiotikaprophylaxe

- In der Regel nicht notwendig. Nur bei stark verschmutzten Wunden, Menschen- und Tierbissen muss eine Antibiotikaprophylaxe erfolgen, allerdings sollte hierbei kein Primärverschluss durchgeführt werden. Tier- und Menschenbisse müssen zusätzlich exzidiert, nachfolgend ruhig gestellt und regelmässig kontrolliert werden
- Im Zweifelsfall Wunden offen lassen und per secundam heilen lassen. Ausnahme: Verletzungen im Gesicht.

Fadenentfernung

- Gesicht: 5 Tage
- Behaartes Haupt: 7–14 Tage
- Rumpf und obere Extremität: 7–10 Tage
- Untere Extremität: 10–14 Tage
- Über Gelenken: 14 Tage.

Wundversorgung bei Kindern

- Handelt es sich um kleine, saubere Wunden (< 5 cm) und sind die Wundränder spannungsfrei, kann ein Wundverschluss mit Hautkleber (z. B. Dermabond®) vorgenommen werden. Diese Art des Wundverschlusses eignet sich typischerweise an der Stirn, nicht dagegen am behaarten Haupt.

Cave: Der Leim trocknet sehr schnell!

1.1. Okklusivverband (1)

- Bei Fingerkuppenverletzungen/Teilamputationen der Fingerbeere zeigt sich unter einer okklusiven Therapie eine ausgezeichnete Wundheilung
- Als relative Kontraindikation gelten Verletzungen mit Fleischmessern. Eine **absolute Kontraindikation** für den Okklusivverband ist eine Gelenk- und/oder Sehnenbeteiligung sowie ein Nichttolerieren des Okklusivverbandes
- Eine Alternative für den Okklusivverband ist die lokale Lappendeckung.

Vorgehen

Wundexploration

- Der Wundgrund muss gereinigt und von Fremdkörpern befreit werden
- Eine aktive Blutung muss in einer Leitungsanästhesie vor Anlage des Okklusivverbandes gestoppt werden (am besten mit Elektrokoagulation)

- Ein frei liegender Knochen ist prinzipiell keine Kontraindikation für eine Okklusivtherapie. Dafür sollte das Knochenende mit dem Luer gekürzt werden
- Die intakte Haut am Finger muss mit Wundbenzin entfettet werden. Danach kann die Folie (z. B. Bioclusive® Plus, Opsite® Visible etc.) aufgebracht werden, wobei an der Spitze ein Reservoir in der Grösse des Defektes belassen werden soll. Nachdem der Verband dicht angebracht wurde, kann eine Ruhigstellung für 2–3 Wochen mittels Schiene erfolgen. Eine Antibiotikaphylaxe ist nicht notwendig
- Nach Möglichkeit sollte der Okklusivverband für insgesamt **drei Wochen** belassen werden. Eine erste Dichtigkeitskontrolle findet nach 1–2 Tagen statt, anschliessend einmal wöchentlich, wobei der Verband bei Bedarf nur „nachgebessert“ und nicht abgenommen werden sollte
- Nach drei Wochen Abnahme des Verbandes und Abspülen des Fingers unter warmem Wasser. Anschliessend Verband mit Ialugen® Salbe oder anderer hautpflegender Fettsalbe
- Kontrolle **2 Tage** später bzw. je nach Bedarf. **Cave:** Eine gute Patientenaufklärung ist notwendig, da der Verband teilweise sehr unangenehm riechen kann!
- Siehe auch: [D. Hoigné: Der Folienverband 04/2015](#)

1.2. Verbrennungen

Ursache

- Meist durch Feuer und Verbrühungen verursacht.

Anamnese

- Wie hat sich der Unfall ereignet?
- Wo hat der Unfall stattgefunden?
- Warum ist es zur Verbrennung gekommen?
- Wie alt/krank ist der Patient (Immunschwäche, Diabetes etc.)?

Einteilung

Grad I

- Oberflächliche Verbrennung, Erythem, Rötung, keine Narbenbildung.

Grad II

- IIa: Oberflächliche dermale Verbrennung mit Blasenbildung unter der Epidermis, Rötung wegdrückbar, feuchter Wundgrund, schmerzhaft auf Berührung, keine Narbenbildung
- IIb: Tiefe dermale Verbrennung, Schädigung bis ins Korium, Rötung nicht wegdrückbar, trockener Wundgrund, Narbenbildung.

Grad III

- Zerstörung der ganzen Haut und der Anhangsgebilde. Nekrosen, Schorfbildung, keine Schmerzempfindlichkeit, Narbenbildung häufig mit Kontrakturen und Keloid.

Grad IV

- Verkohlung des Gewebes.

Ausdehnung der Verbrennung

Handflächenregel: Handfläche des Patienten = 1 % Körperoberfläche.

Ab > 10 % Verbrennung Grad I–IIa Überweisung ins Spital.

Therapie

Allgemein

- Rasche Kühlung (ca. 20 ° kühles Wasser). **Cave:** Kühlung mit Eis → Hautschädigung durch Erfrierungen
- Für die Desinfektion kein farbiges Desinfektionsmittel verwenden (kein Betadine®). Tetanusprophylaxe ggfls. auffrischen
- Keine prophylaktische Antibiotikagabe!

Grad I

- Rückfettende Salbe (beispielsweise Ialugen® Salbe, Bepanthen® Salbe etc.), Analgesie.

Grad IIa

- Reinigung mit Octenisept®, Wundverband beispielsweise mit Ialugen Plus® Salbe oder Flammazine® dick aufgetragen, steril abdecken, locker einbinden, ggfls. Ruhigstellung, Analgesie
- Kontrolle nach 2–4 Tagen. Im weiteren Verlauf ggfls. Wechsel auf Ialugen® Gaze oder Atrauman®. Verbände nach dem ersten Verbandwechsel täglich erneuern. Intakte Blasen primär belassen. Bei Verbrennungen im Gesicht und Hals/Decolleté kortisonhaltige Salbe 2–3 x/d auftragen, damit ein trockener Schorf entstehen

kann. Wichtig ist zudem während des Heilungsprozesses ein konsequenter Sonnenschutz um eine Pigmentverschiebung zu vermeiden.

Grad IIb–IV

- Überweisung ins Spital zur weiteren Therapie (Exzision und Deckung z. B. mit Spalthaut).

2. Behandlung chronischer Wunden (1–6)

Eine Wundbehandlung beinhaltet die folgenden Schritte:

- Wundreinigung
- Wundbeurteilung, -dokumentation
- Ev. Débridement
- Primäre und sekundäre Wundauflage.

2.1. Wundreinigung

Reizlose Wunden

- Mit NaCl 0,9 % oder Ringerlösung reinigen (angefangene Flasche max. 1 Tag benutzen).

Infektiöse Wunden

Desinfektion mit Antiseptikum

- Keine jodhaltige Lösungen verwenden (potentiell zytotoxisch)
- Bei Verschwinden der klinischen Infektionszeichen wieder auf NaCl/Ringerlösung umstellen.

Belegte Wunden

Nass-/Trockenphase

- Sterile Kompressen mit NaCl 0,9 % oder Ringerlösung gut benetzen und ca. 10 min auf der Wunde belassen. Anschliessend sterile trockene Kompresse während ca. 10 min auf die Wunde legen. Dadurch werden Beläge schonend entfernt, ohne das neue Granulationsgewebe zu beschädigen
- Bei infektiösen Wunden wird die Nass-/Trockenphase mit einem Aseptikum (z. B. Prontosan® oder Octenisept®) durchgeführt.

Präparat	Wirkstoff	Einwirkungszeit	Haltbarkeit	Bemerkung
Octenisept®	Octenidin	2 min	8 Wochen	Nicht verwenden, um Wunde mit Druck zu spülen (→ Nekrose) Nicht länger als 2 Wo. verwenden (zelltoxisch)
Prontosan®	Polyhexamethylen - biguanid (PHMB)	10 min	3 Jahre	Ideal bei zähen Belägen, auch als Gel erhältlich
Octenilin® Gel	Octenidine HCl	Belassen		Desinfiziert und löst die Beläge, ist auch bei Verbrennungen geeignet

2.2. Wundbeurteilung

Wundstadium/-farbe	Schwarz, gelb, rot, rosa
Exsudatmenge	Trocken, feucht, nass
Wundumgebung	Gerötet, ekzematös, mazeriert
Wundtasche?	
Gewebeart am tiefsten Punkt	Z. B. Dermis, Muskel, Knochen?
Geruch	
Heilungsverlauf	Fotodokumentation mit Wundmessband, Ab 8 Wochen = chronische Wunde

Gewebetypen bei der Wundheilung (Beurteilung nach Wundreinigung)

1	Feucht, nass	Exsudation	1.– 4. Tag
2	Rot Z. T. leicht blutend	Proliferation (Granulation, Wundkontraktion)	5.–10. Tag
3	Rosa	Reparation (Epithelisation, Narbenbildung) Anfänglich noch instabil > schützen	11.– 21. Tag

4	Blass	Maturation (Narbenreifung)	3 Wo–2 J.
	Gelb Zäh, nur schwer entfernbar	Fibrin	
	Feucht, schwarz, gelb	Feuchte Nekrose	
	Schwarz Trocken	Trockene Nekrose	

Fotos unter <http://studylibde.com/doc/3039328/s.e.t.i.-wundstandard-karl>

2.3. Débridement

Ein Débridement sollte möglichst sanft durchgeführt werden, um bereits granuliertes Gewebe nicht zu beschädigen.

Leichte Beläge

- Nass-/Trockenphase (vgl. Wundreinigung). Falls die Beläge sehr trocken sind, die Wunde bis zum nächsten Verbandwechsel mit Gel feucht halten.

Zähe Beläge

- Nach Nass-/Trockenphase mit Rundtupfer entfernen.

Zähe Beläge, die sich mit Rundtupfer nicht entfernen lassen

Mechanisches Débridement

- Kompresse mit Lidocain 1 % tränken, 15–20 min auf Wunde legen (Wirkungsdauer: 20–40 min)
- Débridement mit Curette oder Schere/Skalpell
- Desinfektion
- Bei PAVK nur zurückhaltend debridieren (1).

2.4. Primäre und sekundäre Wundauflage (Tabelle 1 im Anhang)

Die primäre Wundauflage liegt direkt auf der Wunde. Mit der sekundären Wundauflage wird die primäre fixiert und die Wunde geschützt. Die primären und sekundären Wundauflagen müssen so gewählt und bei jedem Verbandwechsel neu evaluiert werden, dass ein **feuchtes, aber nicht nasses** Wundheilungsmilieu entsteht.

Generell gilt:

	Primäre Wundauflage	Sekundäre Wundauflage
Feuchte Wunde	Trocken, resorbierend	Abdampfend (luftdurchlässig)
Trockene Wunde	Feuchte Auflage	Okklusive Auflage

2.5. Wundumgebung und Verbandwechsel

Wundrand und -umgebung müssen ev. geschützt werden mit

- Zinkcrème
- Bei **mazerierter** Haut: Hydrofaser, welche über den Wundrand hinausreicht
- Ev. mit Hydrokolloid abdecken

Der Verband sollte so wenig wie möglich gewechselt werden, um neues Granulationsgewebe nicht zu zerstören. Das Intervall richtet sich nach dem Verbandmaterial und dem Heilungsverlauf. Stark exsudierende oder infektiöse Wunden müssen jedoch 1–2 x tgl. neu verbunden werden.

2.6. Wundinfektion

Symptome

- Verzögerte oder stagnierende Wundheilung
- Geruchsbildung
- Erhöhte Exsudation.

Diagnostik

- Infektionszeichen (Calor, Dolor, Rubor, Tumor, Functio laesa)
- Leukozytose
- Erhöhtes CRP
- Wundabstrich.

Eine bakterielle Besiedelung einer Wunde ist noch keine Wundinfektion, wohl aber in Kombination mit den entsprechenden Infektzeichen und sollte dann nach Möglichkeit resistenzgerecht behandelt werden. Bei Stagnation der Wundheilung ohne Infektionszeichen besteht der Verdacht einer kritischen Kolonisation.

Behandlung

- Wunde mit Antiseptikum behandeln
- Eine systemische Behandlung mit Antibiotikum ist nur bei klinischen Infektionszeichen indiziert (3, 4). Eine Hospitalisation muss in Betracht gezogen werden.

Häufigste Besiedelung durch

1. Staphylococcus aureus
2. Methicillin-resistenter Staphylococcus aureus (MRSA)
 - Spezielle Hygienemassnahmen
 - Beendet nach 3 negativen bakteriologischen Abstrichen im Abstand von mind. 24 h, nach Absetzen von antimikrobieller Behandlung (mind. 2 Tage) (3).
3. Pseudomonas aeruginosa.

2.7. Spezialformen nach Wundursache

Bemerkung: Chronische Wunden stellen eine grosse Herausforderung bezüglich Abklärung der Ursachen und der notwendigen Therapien dar. Sollten die Wunden unter der Therapie in der Hausarztpraxis keine Heilungstendenz zeigen, sollte eine Überweisung in ein Wundzentrum erwogen werden.

Ulcus cruris

- Ist meist venös bedingt, seltener arteriell, relativ häufig Mischformen: 48,25 % venös, 11,8 % gemischt, 14,8 % arteriell (5). Seltener Ursachen sind diabetische Neuropathie, physische Verletzungen (Druck, thermische Schädigung, Bestrahlung, iatrogen, faktitiell), Infektionen, Pyoderma gangraenosum, Vaskulitis etc..

Venöses Ulkus

- Kompression unerlässlich mit Tubegaze, Polyesterwatte, Kurzzugbinden (Spitex anmelden)
→ **Wichtig:** Vor Beginn der Kompressionstherapie Fusspulse prüfen (ggfls. mit Doppler!)
Bei einer Stauungsdermatitis kann eine kurzzeitige Therapie mit Elocom® Salbe angewendet werden. Die Haut sollte danach jedoch gut gepflegt werden (z. B. mit Excipial®).

Arteriell Ulkus

- Eher wenig Exsudat, sieht meist aus wie ausgestanzt. Möglichst keine Kompression.

Dekubitus

- Begleitbehandlung durch Druckentlastung (z. B. Freilagerung der betroffenen Stellen, Wechseldruckmatratze, Gel-Kissen)
- Ab Dekubitus Grad III (vollständiger Gewebeverlust) muss eine Niederdrucktherapie oder Lappenplastik in Betracht gezogen werden
- Weitere Informationen: [Leitlinie: Behandlung und Prävention von Dekubitus 2014](#).

Diabetisches Fussyndrom

- Osteomyelitis ausschliessen (im konventionellen Röntgen „Mottenfrass“, besser im MRI beurteilbar. Allerdings muss man mit dem Patienten vor einer entsprechenden Diagnostik die möglichen Konsequenzen diskutieren. Lehnt der Patient generell eine operative Therapie ab, muss die Indikation für eine Bildgebung eng gestellt werden)
- Orthopädische Schuhversorgung bei diabetischem Fuss-Ulkus (Einlage, Massschuhe).

Hautablederung

- Die Haut wenn möglich über die Wunde ziehen (wächst meistens wieder an).

Wundbehandlung beim alten Menschen

- Stark klebende Wundaufgaben oder Fixierungen sorgfältig lösen. Das gelingt sehr gut, wenn diese zuvor mit NaCl 0,9 % oder Ringerlactat befeuchtet werden
- Klebstofflösenden Spray zur Pflasterentfernung verwenden (z. B. Medical Adhesive Remover® von Hollister)
- Hautschutzspray verwenden (z. B. Cavillon®)
- Bei Pergamenthaut eher mit elastischer Gazebinde fixieren statt ankleben.

Schlecht heilende Wunden

- PAVK ausschliessen bzw. behandeln
- Maligne? → Stanzbiopsie zur histologischen Beurteilung
- Wundinfekt?

Schmerzen

- Analgetikagabe 30–60 min vor Verbandwechsel
- Bei Schmerzen im Wundbett: Nassphase mit Lidocain 1 %.

3. Traumatologie

3.1. Radiusfraktur (9–12)

- Häufigste Fraktur der oberen Extremität, in der Regel durch einen Sturz auf die ausgestreckte Hand mit dem Handgelenk in Extensionsstellung
- Gehäuft in 2 Gruppen
 - Bei jungen Patienten im Rahmen von Sportverletzungen
 - Ältere Patienten (Frauen häufiger als Männer) mit osteoporotisch veränderten Knochen.

Diagnostik

Anamnese

- Sturzmechanismus, vorausgegangene Traumata oder Erkrankungen (Karpaltunnelsyndrom) im Handgelenkbereich. Ebenfalls wichtig zu wissen ist, ob es sich um eine Verletzung der dominanten oder adominanten Hand handelt.

Klinik

- Schwellung und gelegentlich eine deutliche Fehlstellung über dem Handgelenk, selten Anzeichen für eine offene Fraktur. Das Fehlen der klassischen Fourchette-Stellung (Dislokation nach dorsal: vor allem von der Seite betrachtet besteht eine Gabel-ähnliche Fehlstellung) schliesst das Vorliegen einer Fraktur nicht aus.

Untersuchungen

- Prüfung der Fingersensibilität und Motorik, Puls und kapilläre Füllungszeit.
→ Die Beweglichkeit ist meistens schmerzbedingt eingeschränkt, wenn möglich sollte die Pronation sowie Supination, Flexion und Extension geprüft werden. Druckschmerz im Bereich der Tabatiere ist ein Hinweis auf eine mögliche Begleitverletzung des Scaphoids
- Da bei einem Sturz auf den ausgestreckten Arm auch das Radiusköpfchen mit verletzt sein kann, sollte der **Ellenbogen** der betroffenen Seite ebenfalls klinisch untersucht werden. Bei Verdacht auf eine Fraktur grosszügige Indikation für eine radiologische Kontrolle → Aufnahme in 2 Ebenen (a. p. und lateral)
- Röntgenaufnahme für folgende Fragestellungen: Kontinuitätsunterbrechung im Bereich der Kortikalis? Vorliegen einer anatomischen (Fehl-)Stellung? Im Falle einer Fraktur, ob diese disloziert ist und/oder bis in das Gelenk reicht.

Therapie

- Viele distale Radiusfrakturen können konservativ behandelt werden
- Bei inadäquatem Trauma sollte eine Abklärung bezüglich Osteoporose erfolgen
- Indikationen für die Überweisung zum Chirurgen bzw. für einen umgehenden Repositionsversuch der Fraktur sind
 - Offene Frakturen, Patienten mit neurologischen Ausfällen im Bereich der Hand oder Durchblutungsstörungen, welche auf die Fehlstellung durch die Fraktur zurückzuführen sind
 - Beim gesunden jungen Patienten sprechen das Vorliegen folgender Kriterien für die Empfehlung zu einer operativen Therapie: Dorsale Trümmerzone, Verkürzung des Radius über 5 mm, Stufenbildung von über 2 mm
 - Schwieriger sind die Fälle, in denen eine leichte bis mässige Dislokation vorliegt (Grenzfälle sind häufig). Bei der Entscheidungsfindung helfen das Alter des Patienten, Komorbiditäten, die berufliche Tätigkeit/der Belastungsanspruch an das Handgelenk, vorhergehende Traumata sowie der Wunsch des Patienten. Im Zweifelsfall sollte ein Chirurg/ein Orthopäde zu Rate gezogen werden.

Konservative Therapie

- Ruhigstellung des Vorderarmes mit Handgelenkseinschluss. Es gibt verschiedene Möglichkeiten, das Handgelenk ruhig zu stellen: Ist ein Patient sehr compliant und die Fraktur unkompliziert, kann eine Klettschiene angelegt werden, andernfalls ist ein Combicast oder eine Gipsschiene sinnvoll (s. Gipskatalog im Anhang)
- Liegt eine dorsale Trümmerzone vor, empfiehlt es sich, radiologische Stellungskontrollen durchzuführen, um ein weiteres Absinken der Fraktur frühzeitig zu bemerken und allenfalls doch auf eine operative Therapie zu wechseln (siehe Liste zur Behandlung von Frakturen, Tab. 2)
- Zusätzlich sollte anfänglich (nach ca. 5–7 Tagen) eine klinische Kontrolle stattfinden, um die Weichteile und die neurologischen Befunde zu überprüfen
- Nach 6 Wochen empfiehlt es sich ebenfalls eine Röntgenkontrolle durchzuführen. Zeigt sich eine ausreichende Konsolidierung, sollte die Ruhigstellung nach Möglichkeit aufgehoben werden, um ein Einsteifen im Handgelenk zu vermeiden. Je nach Beschwerden des Patienten ist frühzeitig mit Ergotherapie zu beginnen und der Patient regelmässig zu kontrollieren.

Komplikationen/Spätfolgen

- Bei sehr protrahiertem Verlauf muss immer an die Entstehung eines **CRPS** (Complex Regional Pain Syndrome) gedacht werden. Dieses gilt es so früh wie möglich zu behandeln!
- Persistierende Schwellneigung (kann oft bis zu Monaten nach der Fraktur bestehen und bedarf in der Regel keiner weiteren Therapie): Ist der Patient hierüber nicht aufgeklärt, kommt es häufig zu Verunsicherungen
- Bewegungseinschränkung: Wenn funktionell störend, kann Ergotherapie helfen
- Irritation und/oder Ruptur der Extensor pollicis longus Sehne
- Frühzeitige Arthrose.

3.2. Malleolarfrakturen

- Klassische Verletzung nach einem „Fehltritt“. Die meisten Verletzungen in diesem Bereich treten unimalleolär (meist lateralseits) auf, deutlich weniger bimalleolär und nur selten trimalleolär
- Ursächlich kommt es bei dem „Fehltritt“ meist zu einem Supinationstrauma und seltener zu einem Pronationstrauma.

Diagnostik

- I. d. R. typische Anamnese. Häufig kann der Patient den Fuss nicht oder nur noch teilweise belasten. Zudem kann eine deutliche Schwellung vorliegen +/- Hämatom. Deutliche Druckdolenz über dem medialen und/oder lateralen Malleolus. Immer auch die proximale Fibula untersuchen, um eine Maisonneuve-Fraktur nicht zu verpassen
- Bei einem Supinationstrauma kommt es typischerweise zu einer Distraction im Bereich des lateralen Malleolus und dadurch zu einer ligamentären Verletzung oder zu einer Fraktur in diesem Bereich. Entscheidend für die Therapie ist die Höhe der Fraktur in Bezug auf das OSG. Mittels der Weberklassifikation wird die Frakturhöhe beschrieben

Weber-A-Fraktur

- Die Fraktur liegt distal der Syndesmose, teilweise ist nur die Fibulaspitze betroffen, selten sind die Bandstrukturen verletzt. Das Gelenk an sich ist noch stabil, daher können Weber-A-Frakturen häufig konservativ therapiert werden (siehe Liste zur Behandlung von Frakturen, Tab. 2).

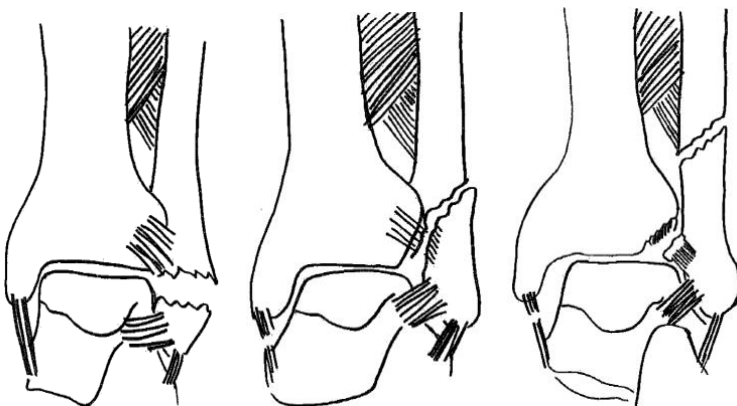
Weber-B-Fraktur

- Die Fraktur liegt auf Höhe der Syndesmose, dadurch ist meist die Syndesmose involviert und die Notwendigkeit für eine Operation muss gut geprüft werden
- Wenn eine Weber-B-Fraktur konservativ therapiert wird, sollte nach 1–2 Wochen eine radiologische Stellungskontrolle durchgeführt werden (s. a. Tab. 2 im Anhang).

Weber-C-Fraktur

- Die Fraktur liegt oberhalb der Syndesmose und gilt als instabil. Daher besteht in der Regel immer eine OP-Indikation und eine Vorstellung bei einem Chirurgen ist zwingend.

Abbildung 1: Weber-A-Fraktur, Weber-B-Fraktur, Weber-C-Fraktur (von li. nach re.)



- Eine Sonderform ist die **Maisonneuve Fraktur**, eine „Hohe Weber-C-Fraktur“: Fraktur des medialen Malleolus mit Zerreissung der Syndesmose und der Membrana interossea sowie eine proximale Fibulafraktur.

3.3. Kontusionen/Distorsionen (siehe auch [mediX GL OSG-Distorsion](#))

- Durch Stürze oder andere Unfälle können Kontusionen und Distorsionen entstehen, welche gelegentlich sehr lange Beschwerden verursachen

- Kontusionen können teilweise extreme Schmerzen verursachen und stehen in Diskrepanz zu einem unauffälligen Röntgenbefund.

Hinweise zur Diagnostik und Therapie

- Patienten können aufgrund von ausgeprägten Schmerzen meist kaum untersucht werden → Ausreichende Analgesie, nach ca. 5 Tagen erneute vollständige Untersuchung
 - Insbesondere Patienten mit Knie-Distorsionen berichten nach dieser Zeit meist bereits über eine deutliche Beschwerderegressions
 - Bei persistierenden Schmerzen, Instabilitätsgefühlen und Bewegungseinschränkungen sollte eine weitere Diagnostik mittels MRI in Erwägung gezogen werden.
- Eine initiale Ruhigstellung und Analgesie lindert in den meisten Fällen über den Verlauf von Tagen die Beschwerden deutlich. Jedoch können insbesondere **Hüftkontusionen** Schmerzen verursachen, welche teilweise über Wochen persistieren
- Patienten mit Kontusionen, welche nach 1 Woche noch immer über starke Schmerzen klagen, sollten – nach Frakturausschluss – frühzeitig zur **Physiotherapie** überwiesen werden sowie ausreichend **Analgesie** erhalten. Weiterhin kann ein **MRI** zur Ausschlussdiagnostik von Weichteilverletzungen dienen, wenn die Klinik entsprechend stark ausgeprägt ist
- Vorsicht bei einer **Ruhigstellung über mehrere Wochen** → rascher Verlust des Bewegungsausmaßes möglich (v. a. Ellenbogen, Schulter und Knie). Hier empfiehlt sich eher eine gute **Analgesie** sowie eine **frühfunktionelle Nachbehandlung**
- Bei **Distorsionen** kann anfänglich ebenfalls eine kurzzeitige Ruhigstellung erfolgen. Empfehlenswerter als die Ruhigstellung ist jedoch eine Entlastung zum Beispiel durch Unterarmstützen (Beispiel Knie-Distorsionen).

3.4. Traumatische (akute) Bursitiden (prä-/infrapatellär, Olecranon)

Ursachen

- In der Regel ein direktes Trauma, z. B. durch «Anschlagen» des Ellenbogens/Sturz auf das Knie.

Klinischer Befund

- Das Leitsymptom ist die fluktuierende Schwellung über dem Olecranon bzw. prä- oder infrapatellär. Diese kann teilweise sehr ausgeprägt sein. Schmerzen sind meistens, jedoch nicht immer vorhanden
- Das Ellenbogengelenk/Kniegelenk kann in der Regel vollumfänglich bewegt werden, bei der Flexion beschreiben die Patienten teilweise ein Spannungsgefühl. Verbunden mit der passenden Anamnese kann die Diagnose in der Regel einfach gestellt werden
- Bei der Untersuchung muss insbesondere auf die Haut geschaut werden: Ist diese intakt? Besteht evtl. eine eröffnete Bursa?

Therapie

- Wichtigster Behandlungsschritt ist die konsequente Ruhigstellung. Mit einer Gipsschiene ohne Handgelenkeinschluss/Klettschiene sollte das Gelenk für ca. 7–14 d ruhig gestellt und spätestens nach 7 d erneut klinisch kontrolliert werden
- Zusätzlich können NSAR gegeben werden. Liegen eine über die Schwellung hinaus reichende Rötung, Überwärmung oder andere Infektzeichen vor, sollte eine antibiotische Therapie initiiert werden (Co-Amoxicillin 625 mg 3 x 1/d für 7–10 d).
- Eine **Vorstellung beim Chirurgen** sollte bei offener Bursa erfolgen sowie bei unter konservativen Massnahmen persistierenden oder zunehmenden Infektzeichen
- Häufig kann unter der konservativen Therapie eine Restitutio ad integrum erreicht werden. Eine Restschwellung kann über Wochen und sogar Monate persistieren und bedarf nicht zwingend einer chirurgischen Therapie
- Auf Punktionen sollte aus Gründen der Gefahr eines sekundären Infektes weitestgehend verzichtet werden
- Wenn immer möglich sollte eine Bursitis konservativ therapiert werden: Die Risiken für eine Wundheilungsstörung sind im Bereich des Ellenbogens/dem Knie nicht unerheblich.

3.5. Chronische Bursitiden (prä-/infrapatellär, Olecranon)

Ursache

- In der Regel nach repetitiven Belastungen durch Druck und Mikrotraumen. Gehäuft präpatellär bei Patienten mit kniender beruflicher Tätigkeit (Bodenleger, Sanitärmoniteur etc.).

Klinischer Befund

- Meist seit längerer Zeit bestehende fluktuierende Schwellung, welche an Grösse variiert und inkonstant ist. Schmerzen bestehen in der Regel keine. Die Beweglichkeit ist nicht eingeschränkt. Gelegentlich zeigt sich in der seitlichen Röntgenaufnahme des Ellenbogens ein Knochensporn am Olecranon.

Therapie

- Solange die chronische Bursitis keine Schmerzen verursacht, ist eine chirurgische Therapie nicht zwingend notwendig. Da mit längeren Arbeitsausfällen von – bei gutem Verlauf – mindestens zwei Wochen gerechnet werden muss, erfordert eine operative Therapie eine gute Aufklärung über die Vor- und Nachteile bzw. die mit einer Operation verbundenen Risiken (Wundheilungsstörung, Rezidiv, Blutung, Infekt etc.)
- Kommt es zu einer Superinfektion kann zunächst ein konservativer Therapieversuch durchgeführt werden (s. o.). Bei rezidivierenden Infekten sollte eine operative Resektion erwogen werden.

4. Haut

Mögliche Eingriffe in der Hausarztpraxis

- Inzisionen von Abszessen
- Exzisionen von Naevi.

4.1. Inzision von Abszessen

- Abszesse können ubiquitär auftreten, kommen jedoch gehäuft axillär, inguinal und perianal vor. Auslösende Bakterien sind meistens „normale“ Hautkeime, welche durch kleinere Hautverletzungen (z. B. Rasur) den Schutzmantel der Haut durchdringen. Auch immunsupprimierte Patienten neigen zu Abszessen. Bei rezidivierenden Abszessen im Bereich der Axilla und Leiste sollte an die Diagnose einer **Acne inversa** und **Hidradenitis suppurativa** gedacht werden
- Klassische Symptome: Calor, Rubor, Dolor, Tumor, Functio laesa
- Im Prinzip gilt „ubi pus ibi evacua“. Eine Inzision führt häufig schon zu einer deutlichen Beschwerdebesserung.

Vorgehen

- Bei unkomplizierten Abszessen → Inzision nach Hautdesinfektion und Lokalanästhesie (ggfls. ist auch Kryoanästhesie aufreichend): Mit dem Skalpell kann direkt über dem Prozess eine Stichinzision in Richtung der Spalthautlinien durchgeführt werden, bei sehr grossen Abszessen und im Bereich der Axilla kann eine Erweiterung der Wundöffnung mittels kleiner Spindelexzision sinnvoll sein
- Eine Abstrichentnahme ist in der Regel wenig sinnvoll und hat in den allermeisten Fällen keine Konsequenzen
- Nach Entleerung von Pus erfolgt eine Wundspülung mittels NaCl 0,9 % oder Ringerlösung. Anschliessend kann eine feuchte Kompresse in die Wundhöhle eingelegt werden. Der Patient sollte nun die Wunde täglich ausspülen. Aufwändige Wundverbände sind nicht nötig und führen häufig nur zu einer weiteren Hautirritation
- Antibiotikatherapie ist i. d. R. nur bei ausgedehntem Weichteilinfekt nötig, bei einfachen Abszessen keine routinemässige Antibiotikagabe!

Besonderes/Spezialfälle

- **Abszesse über Gelenken, im Handbereich, perianal und im Gesicht** sollten grosszügig dem Chirurgen zugewiesen werden
- Insbesondere im **Fingerbereich** (Panaritium) sollten nach einer Inzision eine Ruhigstellung (inklusive Handgelenk) und regelmässige Wundkontrollen folgen (cave Phlegmone). Hier ist eine Therapie mit Antibiotika sinnvoll und empfohlen
- Bei **Infekten über Gelenken** sollte vor einer Inzision eine Mitbeteiligung des Gelenkes ausgeschlossen werden und nachfolgend ebenfalls eine kurzzeitige Ruhigstellung erfolgen
- Bei Abszessen, welche durch einen infizierten **Sinus pilonidalis** verursacht werden, sollte über dem Abszess (nach Möglichkeit mit etwas Abstand zum Porus) eine Stichinzision erfolgen und im weiteren Verlauf im entzündungsfreien Intervall eine Exzision des Sinus pilonidalis erfolgen (siehe Kap. 5.4.)
- **Perianalabszesse** in 90 % durch kryptoglanduläre Abszesse verursacht, in 10 % spezifische Ursachen, wie IBD (M. Crohn, Colitis ulcerosa), Traumata und vorhergegangene chirurgische Eingriffe. Bei **rezidivierenden Abszessen** muss immer an eine Fistel und eine chronisch infektiöse Darmerkrankung gedacht werden. Eine Abszessinzision ist aufgrund starker Schmerzen und z. T. tiefer Abszessausdehnung nicht in der Hausarztpraxis durchführbar → an Chirurgen überweisen
- **Abszesse im Gesicht** können durch Infekte im Kieferbereich ausgelöst werden, was eine Vorstellung bei einem Kieferchirurgen nötig macht. Beachte: Manipulationen vermeiden (fehlende Blut-Hirn-Schranke oberhalb der Nasenwurzel!).

4.2. Exzision von Hauttumoren

Indikation

- Bei atypischen Prozessen, ggfls. zuvor Biopsie (**Cave:** Bei Verdacht auf Melanom primäre Totalexzision).

Kontraindikationen (absolute und relative)

- Grosse Exzisionen

- Schlecht abgrenzbare Tumore
- Rezidiv-Tumore
- Heikle Lokalisationen (Augennähe, Lippen, Ohren, Nase, Halsbereich, Risiko von Nervenläsionen etc.)
- Risikokonstellationen: Alter, Komorbiditäten, Antikoagulation (Pausieren der Antikoagulation liegt im Ermessen des Operateurs und ist **nicht** zwingend **notwendig**).

Antibiotikaprohylaxe

- Ist sehr selten indiziert und sollte nur durchgeführt werden bei Eingriffen an der Mukosa, superinfizierter Haut oder hohem Risiko eines Wundinfektes (Immunsuppression, Diabetes mellitus, zweizeitige Operationsverfahren)
- Für die Notwendigkeit einer postoperativen Antibiotika-Prophylaxe gibt es keine Evidenz
- Falls eine Antibiotikaprohylaxe nötig ist, sollte diese durch eine einmalige Gabe (Amoxicillin/Clavulansäure 875/125 mg, Clindamycin 600 mg oder Azithromycin 500 mg) 30–60 min vor der Operation erfolgen.

Desinfektion

- Wenn möglich alkoholhaltige Desinfektionsmittel, v. a. für seborrhoische Areale (mit gesteigerter Talgproduktion), z. B. Octeniderm®, Softasept®, Betaseptic®. **Cave:** Augennähe und bei Operation mit dem Elektrokauter (Augenreizung und Verbrennungsgefahr)
- Einwirkzeit mindestens eine Minute, bei talgdrüsenreicher Haut länger.

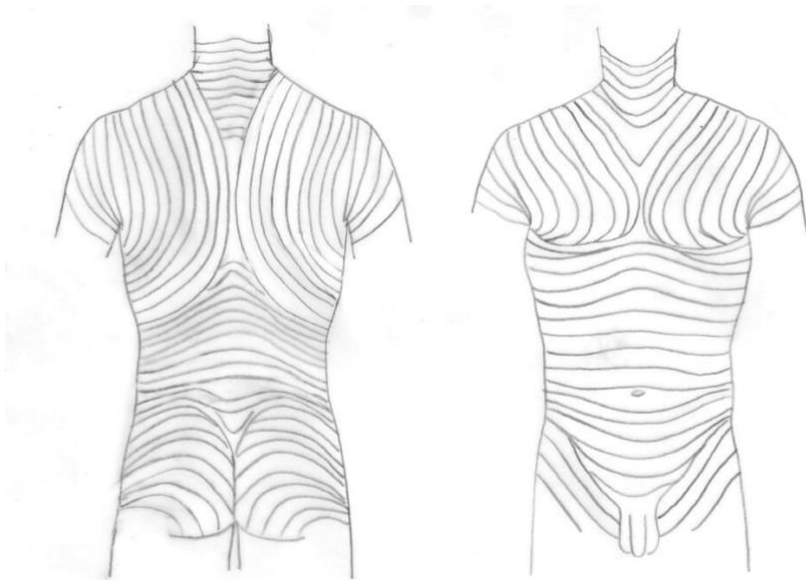
Lokalanästhesie

- Gut geeignet: Lidocain 1 % mit Epinephrin. **Cave:** Finger und Zehen (kein Epinephrin, Blutsperrung anlegen)
- Nach Epinephringabe ist die maximale Vasokonstriktion nach 7 Minuten erreicht.

Schnittführung und Exzision

- Ziel ist der spannungsfreie Wundverschluss, eine unauffällige und schöne Narbe. Im Gesicht sollte die Narbe in Falten und im Bereich anatomischer Grenzlinien zu liegen kommen
- Bei einer Spindelexzision Längsachse parallel zu den Hautspaltlinien wählen und die Spindel genug lang planen (Winkel $\leq 30^\circ$)
- Senkrechte Inzision mit dem Skalpell bis in die Subkutis und Freipräparation der Spindel Spitze, ggfls. Fadenmarkierung. Horizontale Präparation in der Subkutis
- Bei Exzisionen von Weichteiltumoren müssen die Prozesse nach Möglichkeit immer im Ganzen entfernt werden, um ein Rezidiv zu vermeiden
- Intraoperative Blutstillung mittels Kauter oder Ligaturen, guter Wundrandadaptation und Kompressionsverband: Der Wundverschluss erfolgt meist durch eine zweischichtige Naht. Nach einer Subkutannaht kann die oberflächliche Hautnaht mit einem dünnen Faden erfolgen. Einzelknopfnähte bieten den Vorteil, dass im Falle eines Infektes oder schlechter Heilung einzelne Nähte entfernt werden können
- Beim Wundverband sollte zunächst ein Pflaster und anschließend ein Kompressionsverband aufgebracht werden.

Abbildung 2: Hautspaltlinien ventral und dorsal. An den Extremitäten verlaufen die Hautspaltlinien zwar quer, bei chirurgischen Eingriffen sollte die Schnittführung aber entsprechend dem Verlauf von Nerven, Gefäße, Sehnen etc. in Längsrichtung erfolgen (Abbildung: H. Scotland).



Postoperative Kontrollen

- Meist ist eine Bedarfsanalgesie ausreichend
- Häufig bedarf es bei unkomplizierten Wunden keiner regelmässigen Kontrollen vor der Fadenentfernung. Duschen und Kontakt mit Wasser und milden Seifen ist im Prinzip ab sofort erlaubt, Bäder (insbesondere in chlorhaltigem Wasser) sollten jedoch vermieden werden
- Bei Lappenplastiken oder heiklen Wunden kann nach 2 Tagen der erste Verbandwechsel erfolgen. Bei unauffälligem Verlauf kann ein gewöhnliches Pflaster aufgebracht werden

Fadenentfernung

- Gesicht: 5 Tage
- Behaartes Haut: 7–14 Tage
- Rumpf und obere Extremität: 7–10 Tage
- Untere Extremität: 10–14 Tage
- Über Gelenken: 14 Tage.

4.3. Unguis incarnatus

Ursachen

- Oft mangelhafte bzw. falsche Fusspflege und/oder zu enges Schuhwerk, wodurch ein seitliches Einwachsen des Nagels in das Nagelbett begünstigt wird. Dadurch kommt es zu einer Fremdkörperreaktion mit nachfolgender sekundärer Entzündung.

Diagnostik

- Klinisch fast immer eindeutig: Meist ist die Grosszehe betroffen, das mediale und/oder laterale Nagelbett ist gerötet, sehr berührungsempfindlich und es kommt zu Eiter- und Blutaustritt auf Druck.

Therapie

Konservativ

- In der Regel ist keine chirurgische Intervention nötig
- Gute Aufklärung und Instruktion des Patienten: Die Nägel sollten horizontal geschnitten werden (nicht rund bis in das Nagelbett) und erst gekürzt werden, wenn sie über das Nagelbett herausragen
- In leichteren Fällen: Fussbäder mit Betadinezusatz 2–3 x/d. Alternativ: Antibiotikahaltige Salbe auftragen
- In akuten Fällen ev. Co-Amoxicillin per os für 7–10 d. Die Gabe von Antibiotika bei Rezidiven ist umstritten und in Studien nicht eindeutig als vorteilhaft belegt
- Meist lassen sich durch regelmässige podologische Behandlungen und das Tragen gut passender Schuhe die Ursachen und Beschwerden beheben. Hinweise an Patienten: Die Kosten werden häufig nicht von der Krankenkasse übernommen, und es ist Geduld gefragt, bis eine dauerhafte Besserung eintritt.

Operativ

- Bei frustraner konservativer Therapie und regelmässigen Rezidiven scheint die Nagelteilresektion der Kocher'schen Teilresektion überlegen zu sein.
Vorgehen

- Nach Desinfektion und Setzen einer Leitungsanästhesie nach Oberst und Anlage einer Blutsperre wird der eingewachsene Nagelanteil inklusive Nagelmatrix aus dem Nagelbett luxiert und gekürzt. Anschliessend wird das Nagelbett mit der Kürette gereinigt
- In Studien hat sich zudem die abschliessende Behandlung des Nagelbettes mit Trichloressigsäure als vorteilhaft erwiesen. **Cave:** Bei Patienten mit Diabetes mellitus kontraindiziert!
- Nach Anlegen eines Druckverbandes mit Betadine-Salbe (für 24–48 h belassen) kann der Patient täglich Fussbäder durchführen. Regelmässige Kontrollen nach chirurgischer Exzision (anfänglich 2 x/Woche).

5. Viszeralchirurgie (7–8)

5.1. Leistenhernien

- Häufig werden Inguinalhernien und Femoralhernien zusammenfassend als Leistenhernien beschrieben. Inguinalhernien sind mit Abstand die am häufigsten auftretenden Hernien im Bereich der Bauchwand, Komplikationen machen hingegen häufiger Femoralhernien. Von den Leistenbrüchen sind 96 % inguinal, 4 % femoral gelegen
- Männer haben viel häufiger Leistenbrüche als Frauen.

Risikofaktoren für das Auftreten von Leistenhernien

- Frühere Leistenbrüche
- Hohes Alter
- Chronischer Husten
- Chronische Obstipation
- Rauchen
- Familiäre Belastung.

Allgemeine Klassifizierung

- Angeboren vs. erworben
- Direkt vs. indirekt vs. femoral (wobei die Unterscheidung zwischen Inguinal- und Femoralhernie wichtiger ist)
- Direkte Hernien liegen medial der epigastrischen Gefässe und verlaufen „direkt“ durch die Bauchdecke
- Indirekte Hernien liegen lateral der epigastrischen Gefässe, der Bruchsack zieht entlang des Samenstranges bzw. des Ligamentum rotundum (häufigste Form der Hernie)
- Femoralhernie: Unterhalb des Leistenbandes gelegen, medial der Femoralvene (häufiger bei Frauen).

Symptome/Diagnostik

- Häufig Schwellung an typischer Lokalisation, meist vergrössert unter Valsalva
- Belastungsabhängige Schmerzen, vermehrt beim Stehen, bei Erhöhung des intraabdominalen Druckes und häufig zum Ende des Tages verstärkt
- In der Regel kann die Diagnose klinisch gestellt werden. Falls kein eindeutiger Befund besteht, der Verdacht jedoch auf eine Hernie vorliegt → Ultraschall, CT unter Valsalva oder MRI. **Diese Untersuchungen sollten jedoch nur in Ausnahmefällen veranlasst werden.** Cave Überdiagnostik!

Differentialdiagnose

- Ansatzendinopathie am Os pubis (immer prüfen!): Gehäuft bei jungen, sportlichen Männern, die Beschwerden können sehr hartnäckig sein. Therapieversuch mit Physiotherapie und Analgesie mit NSAR.

Inkarzerationsrisiko

- Insgesamt sehr niedrig (0,3–3 %); als Risikofaktoren gelten Alter, Femoralhernien sowie Rezdivhernien.

Therapie

- Die definitive Therapie besteht in der chirurgischen Versorgung
- Eine **eindeutige Indikation** für die Operation besteht bei Inkarzeration (Notfallzuweisung zum Chirurgen), bei mässiger bis starker Symptomatik mit Einschränkungen im Alltag, nicht reponiblen Hernien sowie neu aufgetretene Femoralhernien
- Eine **relative Indikation** für eine chirurgische Versorgung liegt bei leichten oder fehlenden Beschwerden vor
- Im Falle einer Inkarzeration kann eine vorsichtige Reposition versucht werden und der Patient anschliessend für eine zeitnahe Operation dem Chirurgen zugewiesen werden.

Merke: Es ist kein Nachteil, bei asymptomatischen Hernien abzuwarten, da Komplikationen auch ohne Operation nur sehr selten auftreten.

Art der Operation

- In der Regel werden die Hernien heute mit Netzen versorgt

- Aktuell wird vorwiegend die **laparoskopische Technik** favorisiert, da postuliert wird, dass die Rekonvaleszenz kürzer ist als beim offenen Verfahren
- Eine klare Empfehlung für die offene Technik gibt es vorwiegend nach Voroperationen (Rezidivhernie nach laparoskopischer Netzeinlage) und wenn Kontraindikationen für Vollnarkose bestehen
- Die laparoskopische Technik wird bevorzugt bei beidseitigen Hernien, da beide Seiten über dieselben Operationszugänge versorgt werden können
- **Operationsrisiken:** Verletzung des Samenstranges, der Bauchorgane; postoperative Schmerzen, welche teilweise chronisch werden können; allgemeine Komplikationen wie Blutungen, Wundinfekte, Thrombose etc..

Nachbehandlung

- Arbeitsunfähigkeit postoperativ: 1 bis 2 Wochen, je nach körperlicher Belastung im Beruf
- Eine Belastung nach Massgabe der Beschwerden ist nach Netzeinlage i. d. R. unmittelbar postoperativ erlaubt, auf das Tragen schwerer Lasten muss also nicht zwingend verzichtet werden
- Schmerzen und ein Fremdkörpergefühl, welche über vier Wochen anhalten, sind nicht ungewöhnlich (v. a. bei jungen, sehr sportlichen Patienten) → Erneute Zuweisung zum Operateur, wenn der Alltag stark eingeschränkt ist und/oder bei einem längeren Arbeitsausfall.

5.2. Bauchwandhernien (13–27)

Einteilung

- Hernien im Bereich der Bauchwand werden nach ihrer Lokalisation beschrieben. Zusätzlich kann unterschieden werden zwischen angeborenen und erworbenen Hernien
- Angeborenen Hernien sind eine Omphalocele und eine Gastroschisis
- Erworbenen Hernien kommen im praktischen Alltag häufiger vor. Dabei muss noch unterschieden werden zwischen primären Hernien, welche ohne vorgängigen chirurgischen Eingriff entstanden sind, und sekundären Hernien, welche als Folge von chirurgischen Eingriffen auftreten (Narbenhernien, Trokarhernien)
- Die erworbenen Bauchwandhernien treten in der Folge einer Schwächung der mechanischen Haltefunktion auf (welche aus Muskulatur, Sehnen und Bändern besteht). Eine genetische Veränderung in der Kollagenzusammensetzung begünstigt das Auftreten von primären Hernien, Wundinfekte nach Voroperationen begünstigen sekundäre Hernien
- Nach dem „Pascal-Prinzip“ entsteht eine Bauchwandhernie durch ein Ungleichgewicht zwischen intraabdominellen Druck und dem Gegendruck, welcher durch die Bauchwand gegeben wird. Ist der intraabdominelle Druck grösser als der Gegendruck, kommt es zu einem Reißen am schwächsten Punkt und somit zur Entstehung einer Bauchwandhernie. Sobald eine solche entstanden ist, vergrössert sich die Hernie kontinuierlich.

Klinisches Bild

- Kleine Hernien können völlig asymptomatisch sein und zufällig diagnostiziert werden. In den meisten Fällen berichten die Patienten von dem plötzlichen Auftreten einer Schwellung im Bauchbereich. Eine Erhöhung des intraabdominellen Druckes (z. B. durch Valsalva) kann den Befund verstärken
- Grössere Hernien können teils groteske Formen annehmen und stören in der Regel mechanisch. Zusätzlich wird die über dem Befund liegende Haut durch die extremen Spannungen sehr beansprucht
- Anamnestisch können häufig Risikofaktoren für eine Hernie identifiziert werden (z. B. Voroperationen).

Untersuchung

- Beurteilung des Befundes im Stehen **und** im Liegen:
 - Im Stehen sind die Befunde stärker ausgeprägt und die Lokalisation kann genau beurteilt werden
 - Im Liegen hingegen kann geprüft werden, ob sich die Hernie spontan reponiert, manuell reponierbar ist oder nicht reponibel ist. Ist die Hernie reponibel, können die Bruchränder genau untersucht werden. Diese Information ist für die Wahl der Operationstechnik entscheidend
 - Bei adipösen Patienten kann die Untersuchung erschwert bis unmöglich sein
 - In vielen Fällen ist die klinische Untersuchung ausreichend zur genauen Bilanzierung der Hernie. Bei adipösen Patienten oder sehr ausgeprägten oder auch extrem kleinen Befunden, ist die CT-Untersuchung unter Valsalva zielführend.

Häufigste Differentialdiagnosen

- **Rektusdiastase**
 - Bei der Rektusdiastase weichen die beiden Muskelstränge des langen Bauchmuskels im Bereich der Linea alba auseinander. Da die darunter liegende Faszie intakt ist, besteht keine eigentliche Bauchwandhernie. Meist treten Rektusdiastasen im Oberbauch auf, gehäuft bei **adipösen Männern im mittleren Alter sowie jungen Frauen nach Geburten.**
- **Lipome**

- Können in der Bauchdecke liegen und ähnlich wie Hernien imponieren. Sollte bei der klinischen Untersuchung sowie Anamneseerhebung kein eindeutiger Hinweis für eine Hernie bestehen → Sonographie.
- **Serome und Fadengranulome**
 - Können nach vorgängigen chirurgischen Eingriffen auftreten → Sonographie diagnostisch hilfreich.

Weitere Bauchwandhernien

- **Epigastrische Hernien**
 - Zwischen Nabel und Xyphoid gelegen. Meist fällt eine kleine Vorwölbung auf, die häufig nur ca. 1 cm Durchmesser hat. Inkarcerationen sind selten, und häufig handelt es sich (sofern Voroperationen durchgeführt wurden) um Trokarhernien.
- **Nabelhernien**
 - Häufigste Form der Bauchwandhernie, meist in Zusammenhang mit Adipositas und Schwangerschaft. Sie sind leicht zu diagnostizieren und häufig ein Zufallsbefund. Wenn Umbilikalhernien keine Symptome machen, kann zugewartet werden.
- **Spiegel Hernie (Hernie im Bereich der Linea semilunaris):**
 - Sehr selten, schwierig zu diagnostizieren. Wenn eine solche Hernie diagnostiziert wird, sollte sie chirurgisch versorgt werden.

Therapie

- Im Falle einer Operation ist der Durchmesser der Bruchlücke entscheidend: Liegt diese unter einem Zentimeter, kann ein Direktverschluss durchgeführt werden. Vorteil: Es wird kein Fremdkörper implantiert. Der Patient muss jedoch auf die hohe Rezidivrate hingewiesen werden
- Da der Patient nach einem Direktverschluss eine Erhöhung des intraabdominellen Druckes vermeiden muss (zum Beispiel durch Husten, schweres Heben etc.) eignet sich diese Methode nicht für Patienten, die in der Freizeit oder im Beruf körperlich stark beansprucht sind
- Bei Bruchlücken > 1 cm wird i. d. R. ein Netz implantiert. Dies kann sowohl offen als auch laparoskopisch erfolgen. Vorteil: Hohe Belastbarkeit. Nachteil: Patienten entwickeln häufiger Serome und Wundinfekte und klagen postoperativ über mehr Schmerzen.

Nachbehandlung

- Richtet sich nach der Operationsmethode und den entsprechenden Empfehlungen des Chirurgen
- Für mindestens 6 Wochen postoperativ sollte der Patient auf das Heben schwerer Lasten verzichten. Insbesondere bei Direktverschlüssen ist dies essentiell um ein Rezidiv zu vermeiden.

5.3. Cholezystolithiasis/Cholezystitis

- Gutartiges Leiden, jedoch eine der häufigsten und kostenträchtigsten gastroenterologischen Erkrankungen. Prävalenz: 10–20 % der Bevölkerung haben Gallensteine, wovon 60–80 % bei Diagnosestellung asymptomatisch sind.

Risikofaktoren für Gallensteine

- Weibliches Geschlecht
- Positive Familienanamnese
- Gravidität
- Adipositas
- Höheres Alter
- Forcierter Gewichtsverlust
- Diabetes mellitus
- Hochkalorische ballaststoffarme Kost
- Ciclosporin A.

5-F-Regel

- Female, fat, fertile, forty, family.

Symptome

- Kolik oder dumpfe Oberbauchschmerzen im Anschluss an fettreiches Essen. Die Koliken dauern Minuten bis Stunden und sind im rechten Oberbauch lokalisiert mit Ausstrahlung in die Flanke oder rechte Schulter
- Die Beschwerden sind jedoch häufig schwierig von anderen funktionellen Oberbauchbeschwerden abzugrenzen und können von der Klinik her sehr unterschiedlich ausfallen.

Bildgebung

- Sonographie als Goldstandard.

Labor

- Cholestase- und Entzündungsparameter sind bei einer einfachen Gallenkolik meist im Normbereich
- Eine kurzzeitige Erhöhung des Bilirubins und der Transaminasen spricht für einen stattgehabten Steinabgang resp. bei persistierend hohen oder steigenden Stauungsparametern für ein Konkrement im Gallengang (Choledocholithiasis).

Komplikationen

- Biliäre Komplikationen sind Cholezystitis, Perforation, Empyem, Cholangitis, Choledocholithiasis, lithogene Pankreatitis
- Das Risiko für eine biliäre Komplikation beträgt nach einer Gallenkolik 1–3 % pro Jahr, bei asymptomatischen Trägern 0,1–0,2 %.

Indikation Cholezystektomie

- Eindeutige Indikation bei Patienten mit typischen Beschwerden
- Relative Indikation bei atypischen Beschwerden, die keinem anderen Organ zugeordnet werden können. Hierbei muss der Patient darauf hingewiesen werden, dass die Beschwerden auch nach einer Operation persistieren können
- Verfahren der Wahl für die Entfernung der Gallenblase ist die **laparoskopische Cholezystektomie**.

Akute Cholezystitis

Pathogenese

- Mechanische Obstruktion am Gallenblasenausgang. Meist findet sich ursächlich ein Konkrement im Infundibulum oder im Ductus zystikus.

Symptome

- Konstanter Schmerz im rechten Oberbauch, Krankheitsgefühl und Fieber.

Untersuchung

- Druckdolenz mit lokalem Peritonismus im rechten Oberbauch (Murphy-Zeichen). Liegt eine Vergrößerung der Gallenblase vor, kann diese häufig auch als Resistenz palpirt werden.

Diagnostik

- Sonographie: Die Gallenblase stellt sich häufig gross dar, die Gallenblasenwand ist verdickt und weist eine Dreischichtung auf. Steine oder Sludge lassen sich fast immer nachweisen, nur in ca. 5 % der Fälle lassen sich keine Steine nachweisen.

Therapie

- Laparoskopische Cholezystektomie ist die Behandlung der Wahl. Sie sollte so früh wie möglich erfolgen. Patienten mit früher Cholezystektomie haben eine kürzere Hospitalisationsdauer ohne eine höhere Mortalität oder Morbidität
- Ist eine Operation nicht gewünscht oder durchführbar, kann eine antibiotische Therapie eingeleitet werden. Anschliessend sollte die Cholezystektomie à froid erfolgen.

5.4. Sinus pilonidalis

Synonyme

- Steissbeinfistel, Pilonidalzyste, Sakraldermoid.

Definition

- Chronische Entzündung im Bereich der Rima ani, typischerweise sichtbare Pori in der Rima ani.

Ursachen/Risikofaktoren

- Überreste des embryonalen Medullarkanals werden ursächlich verantwortlich gemacht. Haarwuchs scheint ein Risikofaktor zu sein. Weitere RF: Männliches Geschlecht, Alter zwischen 20 und 30 Jahren, dunkelhaariger Typ, Übergewicht, schlechte Hygiene, sitzende Tätigkeit sowie (fraglich) Traumata.

Therapie

- Bei asymptomatischen Patienten ohne Infektzeichen kann abgewartet werden
- Im Falle von chronischen/akuten Entzündungen: Exzision in toto wird angestrebt, allerdings nach Möglichkeit nicht im akuten Infekt.
→ Eine Exzision im akuten Infekt führt zu einer grösseren Wunde, dadurch zu einer längeren Heilungsdauer bis zum sekundären Wundverschluss, mehr Schmerzen, aufwändigeren Verbandwechseln und häufig zu langer Arbeitsunfähigkeit

- Daher ist ein zweizeitiges Vorgehen in einer Infektsituation empfohlen
 - Zunächst erfolgt eine Inzision des Abszesses (meist in Lokalanästhesie möglich). Dafür wird neben der Rima ani nach Setzen einer Lokalanästhesie eine Stichinzision durchgeführt und der Abszess drainiert. Der Patient soll anschliessend die Wunde täglich ausduschen. Eine zusätzliche Antibiotikatherapie ist nur bei ausgedehntem Weichteilinfekt notwendig
 - Nach frühestens 3 Wochen kann dann, nach Abheilung der akuten Entzündung, eine minimal invasive Exzision erfolgen (ebenfalls häufig in Lokalanästhesie): Dafür wird der Porus mit einer Knopfkanüle intubiert und mit verdünntem Methylenblau angefärbt. Anschliessend Exzision des eingefärbten Gewebes knapp im Gesunden
 - Nach dem Eingriff: Tägliche Verbandwechsel mit Ausduschen und Einlage von feuchten Kompressen. Der Befund muss regelmässig ärztlich kontrolliert werden
 - Risikofaktoren für ein Rezidiv: Unsachgemässe Verbandwechsel, ein starkes Haarwachstum im Bereich des Wundrandes. Durch Laserepilation kann eine dauerhafte Heilung erreicht werden.

5.5. Weichteiltumore

- Häufig stellen sich Patienten vor mit einer störenden Raumforderung. In den allermeisten Fällen handelt es sich dabei um gutartige Tumore: Lipome, Fibrome, Atherome.

Diagnostik

- Bei Atheromen ist die Anamnese sowie der klinische Befund meistens ausreichend für die Diagnosestellung: Am Kopf oder am Rumpf gelegen, meist mit gut sichtbarem Porus
- Ausserdem berichtet der Patient von weissem Sekret („Eiter“), welches sich häufig exprimieren lässt und stinkt
- Fibrome sind ebenfalls in der Regel gut zu diagnostizieren: weich, häufig gestielt, schmerzlos und im Falle einer Neurofibromatose Recklinghausen multipel auftretend
- Lipome sind in den allermeisten Fällen gutartige Befunde, subkutan bzw. subfaszial gelegen, gehäuft am Nacken, dem Rücken sowie an den Extremitäten, können jedoch auch ubiquitär auftreten. Die Grösse variiert dabei sehr stark. Nachfolgend sind die Empfehlungen bezüglich des Vorgehens zur Abklärung und Behandlung gemäss Leitlinien des Swiss National Sarcoma Advisory Board (28) aufgeführt:

Welche Befunde sind verdächtig für Malignität?

- Befunde unter der Faszie
- Schnell wachsende Befunde > 3 cm
- Oberflächlich gelegene Befunde (epifaszial gelegen) > 3–5 cm.

Welches Vorgehen bei „klassischen“ Lipomen?

Epifaszial gelegen

- Bei Befunden < 5 cm kann eine Exzision geplant werden
- Befunde > 5 cm sollten mittels MRI verifiziert werden. Falls danach der Befund weiterhin unklar ist, sollte eine Biopsie folgen (Empfohlen wird die Überweisung an einen Sarkomspezialisten).

Subfaszial gelegen

- Biopsie empfohlen (Planung und Durchführung durch Spezialisten empfohlen).

Folgende MRI-Befunde erhöhen die Wahrscheinlichkeit für Malignität

- Tief gelegene, subfasziale Befunde
- Kontrastmittelaufnahme/Septen/non-fatty areas
- Alter > 60 J.
- Grösse > 10 cm
- Lokalisation an der unteren Extremität.

Bezüglich Exzision kleinerer Weichteiltumoren und postoperatives Management siehe Kapitel 4.

6. Literatur

1. Danzer S (2012): Wundbeurteilung und Wundbehandlung. Arbeitsbuch für die Praxis. Kohlhammer Stuttgart.
2. Universitätsspital Basel (2011): [Leitlinie Wundmanagement](#).
3. Dissemond J (2014): Chronische Wunden und Bakterien. Hautarzt, Springer. 65:10-14.
4. O'Meara S, Al-Kurdi D, Ogunun Y, Ovington LG, Martyn-St James M, Richardson R (2014): Antibiotics and antiseptics for venous leg ulcers. Cochrane Database.
5. Läuchli S et al. (2013): Unterschiedliche Abheilungsdauer und Häufigkeit der Hospitalisation bei Ulcus cruris verschiedener Ursachen. Hautarzt. Springer-Verlag Berlin Heidelberg.
6. National Pressure Ulcer Advisory Panel, European Pressure Ulcer Advisory Panel und Pan Pacific Pressure Injury Alliance: Prevention and Treatment of Pressure Ulcers: Quick Reference Guide. Emily Haesler (Hrsg.). Cambridge Media: Osborne Park, Western Australia; 2014.

7. Lammer E, Sauerbruch T: Mechanisms of disease: the genetic epidemiology of Gallbladder Stones. Nat Clin Pract Gastroenterology Hepatol 2005;423-433.
8. Neubrand M, et al.: Leitlinien der Deutschen Gesellschaft für Verdauungs- und Stoffwechselkrankheiten zur Behandlung von Gallensteinen. Z Gastroenterol 2000; 6:449-468.
9. Eiff MP, Hatch RL, Calmbach WL: Carpal fractures. In: Fracture Management for Primary Care, 2nd ed, Saunders, Philadelphia 2003.
10. Gutow AP: Avoidance and treatment of complications of distal radius fractures. Hand Clin 2005; 21:295.
11. Andersen DJ, Blair WF, Steyers CM Jr, et al.: Classification of distal radius fractures: an analysis of interobserver reliability and intraobserver reproducibility. J Hand Surg Am 1996; 21:574.
12. Bozentka DJ, Beredjikian PK, Westawski D, Steinberg DR: Digital radiographs in the assessment of distal radius fracture parameters. Clin Orthop Relat Res 2002; 409.
13. Rutkow IM, Robbins AW: Demographic, classificatory, and socioeconomic aspects of hernia repair in the United States. Surg Clin North Am 1993; 73:413.
14. Everhart JE: The burden of digestive diseases in the United States. NIH Publication No. 09-6443, US Department of Health and Human Services, Public Health Service, National Institutes of Health, National Institute of Diabetes and Digestive and Kidney Diseases; Washington, DC: US Government Printing Office, 2008.
15. McIntosh A, Hutchinson A, Roberts A, Withers H: Evidence-based management of groin hernia in primary care--a systematic review. Fam Pract 2000; 17:442.
16. Bendavid, R: Femoral hernias in females. Facts, figures and fallacies. In: Abdominal wall hernias, Springer, New York 2001. p.639.
17. Rosemar A, Angerås U, Rosengren A, Nordin P: Effect of body mass index on groin hernia surgery. Ann Surg 2010; 252:397.
18. Ruhl CE, Everhart JE: Risk factors for inguinal hernia among adults in the US population. Am J Epidemiol 2007; 165:1154.
19. Robinson A, Light D, Kasim A, Nice C: A systematic review and meta-analysis of the role of radiology in the diagnosis of occult inguinal hernia. Surg Endosc 2013; 27:11.
20. Zollinger RM Jr: An updated traditional classification of inguinal hernias. Hernia 2004; 8:318.
21. Lundström KJ, Holmberg H, Montgomery A, Nordin P: Patient-reported rates of chronic pain and recurrence after groin hernia repair. Br J Surg 2018; 105:106.
22. Schumpelick V, Treutner KH, Arlt G: Inguinal hernia repair in adults. Lancet 1994; 344:375.
23. Gallegos NC, Dawson J, Jarvis M, Hobsley M: Risk of strangulation in groin hernias. Br J Surg 1991; 78:1171.
24. Earle DB, McLellan JA: Repair of umbilical and epigastric hernias. Surg Clin North Am 2013; 93:1057.
25. Rutkow IM: Demographic and socioeconomic aspects of hernia repair in the United States in 2003. Surg Clin North Am 2003; 83:1045.
26. Murphy KP, O'Connor OJ, Maher MM: Adult abdominal hernias. Am J Roentgenol 2014; 202:W506.
27. Fathi AH, Soltanian H, Saber AA: Surgical anatomy and morphologic variations of umbilical structures. Am Surg 2012; 78:540.
28. Swiss Medical Advisory Board: Guidelines for bone & soft tissue tumors (mesenchyma, sarcomas) minimal workup requirements, 2016. [Sarkom Kompetenz Board](#).

7. Anhang

Tabelle 1: Verbandmaterial (1, 2)

Art der Wunde	Behandlung/Wundauflage	Bemerkung	Produkte (Beispiele)
Trockene Wunde	Hydrogel-Wundauflage		Hydrosorb®, Suprasorb®
	Hydrogel + Hydrofaser (z. B. Aquacel®) + Hydrokolloid (z. B. Varihesive®, Comfeel®) oder Folie (z. B. Op-Site®)		Varihesive® Hydrogel, NuGel®, Prontosangel® (wirkt zusätzlich antiseptisch)
Granulierende Wunden	Hydropolymerverband		Biatain®, Mepilex®, Allevyn®
	Hydrokolloid	<ul style="list-style-type: none"> - Kontraindiziert bei infizierten Wunden und malignen Wunden - Durch Aufnahme von Wundexsudat entwickelt sich ein Gel (mit eigenem Geruch, der gelegentlich als Wundinfekt fehlinterpretiert wird!) - Auflage erst wechseln, wenn dieser grösser als die Wunde 	Varihesive®, Comfeel®

		wird, oder ausläuft. Kann bis zu 7 d belassen werden	
	Hydrogel-Wundauflage		Hydrosorb®, Suprasorb® G-Gelkompressse
Exsudierende Wunde	Gelierender Schaumverband	- Kann mit Wundfüller (z. B. Aquacel®) kombiniert werden	Versiva® Aquacel Foam® Allewyn® (ev. mit Haftrand)
	Hydrofaser	- 1–2 cm über Wundrand lappend - Bleibt nur oberhalb der Wunde feucht, Rand bleibt trocken - Sekundärverband mit Gazekompressen	Aquacel®
	Alginat	- Auch bei leicht blutenden Wunden - Muss genau auf Wundgrösse zugeschnitten werden - Nicht in Wundhöhlen (schwierig entfernbar) - Als Sekundärverband: z. B. Hydrokolloid (z. B. Varihesive® darüber)	Kalostat®, SeaSorb® Soft, Suprasorb®, Askina® Sorb
	Super absorbierende Kompressen	- Häufig wechseln (Mazeration des Wundrandes)	Zetuvit®
	Ev. Wundrandschutz		Zinkcreme, Cavilon®
Trockene nekrotische Wunde	Nekrose belassen Trocken abdecken		
Belegte/nekrotische Wunden	Beläge/Nekrose entfernen (vgl. Débridement)		
Tiefe Wunde	Auffüllen mit Alginat oder Hydrofaser (vgl. exsudierende Wunde)	- Kein Druck auf Wundgrund (nicht stopfen)	Kalostat®, SeaSorb® Soft, Suprasorb®, Askina® Sorb Aquacel®
Infizierte Wunde	Silberhaltiger Verband (keine Evidenz)	- Silber wird nur freigesetzt bei feuchtem Wundmilieu - Kann z. T. unerwünschte Hautreaktionen auslösen	Aquacel® Ag, Allewyn® Ag, Mepilex® Ag
Stagnierende Wunde	Hyaluronsäure (keine Evidenz)		lalugen®
Maligne Wunde	KEINE Folien oder Hydrokolloid		

Tabelle 2: Frakturen – Kontrollen, Ruhigstellung/Belastung

Für die Klassifikation von Frakturen (insbesondere an den Extremitäten) hat sich weltweit die AO-Klassifikation durchgesetzt. Die erste Ziffer beschreibt jeweils den betroffenen Knochen (1 = Humerus, 2R = Radius, 2U = Ulna, 3 = Femur, 4T = Tibia, 4F = Fibula), die zweite Ziffer bezieht sich auf die Lokalisation im entsprechenden Knochen (1 = proximal, 2 = diaphysal, 3 = distal). Als drittes folgt ein Buchstabe, welcher den Frakturtyp beschreibt (A = einfach/extraartikulär, B = Keilfraktur/partiell intraartikulär, C = komplex/mehrfragmentär/artikulär), als viertes folgt eine weitere Ziffer zur Beschreibung der Frakturschwere (1 = einfach, 2 = mittel, 3 = schwer).

Mittlerweile gibt es eine [App](#), die bei der Einteilung der Frakturen helfen soll und bei Bedarf gratis geladen werden kann.

Fraktur	Klin. Kontrollen (nach x Wochen)	Radiol. Kontrollen (nach x Wochen)	Ruhigstellung/Belastung	Besonderes
Obere Extremität				
Claviculaschaftfraktur	1, 6, 12	1, 6, 12	- Nur nach Bedarf Ruhigstellung in Armschlinge oder Gilchrist, Analgesie - Keine Bewegung über 90 ° für 6 Wochen	- Belastungsaufbau nach 6 Wochen, dann erst Bewegung über die Horizontale und Beginn vorsichtiger Belastungsaufbau - Die Clavicula braucht relativ lange, bis sie konsolidiert ist

Laterale Claviculafraktur	1, 6, 12	1, 6, 12	<ul style="list-style-type: none"> - Ruhigstellung der Schulter für maximal 3 Wochen im Gilchrist. - Keine Bewegung über 90 °, keine Belastung für 6 Wochen 	- Haben häufig eine etwas verzögerte Heilung
Proximale Humerusfraktur	5–7 Tage, (3), 6, 12	5–7 Tage, (3), 6, 12	<ul style="list-style-type: none"> - Ruhigstellung der Schulter für 1 Woche, dann Beginn mit Pendelübungen für 2–3 Wochen - Ab Woche 4–6 zunächst passive, dann aktiv assistierte Physiotherapie - Ab Woche 7 frei. Keine Belastung für 12 Wochen 	- Frühzeitiger Beginn mit Physiotherapie
Radiusköpfchenfraktur	5–7 Tage, 3, 6, 12	5–7 Tage, 6, 12	<ul style="list-style-type: none"> - Ruhigstellung für maximal 2–3 Wochen, je nach Schmerzen auch kürzer - Beginn mit Extension/Flexion ab der zweiten Woche, Pro- und Supination ab Woche 4, keine Belastung für 6 Wochen 	<ul style="list-style-type: none"> - Frühzeitiger Beginn mit Physiotherapie - Ein Extensions- und Flexionsdefizit bleibt meist über die Dauer von 6 Wochen bestehen
Undislozierte distale Radiusfraktur	7–12 Tage, 6, 12	7–12 Tage, 6, 12	<ul style="list-style-type: none"> - Ruhigstellung für 6 Wochen - Keine Belastung für 6 Wochen 	- Fingerübungen ab sofort, ggfls. unter ergotherapeutischer Anleitung
Rumpf				
Rippenfrakturen		Nach Bedarf	- Atemtherapie, ausreichende Analgesie	
Untere Extremität				
Fibulaschaftfraktur	6, 12	6, 12	- Keine, Belastung nach Massgabe der Beschwerden	
Laterale Malleolarfraktur Typ Weber A	2, 6, 12	6, 12	<ul style="list-style-type: none"> - Ruhigstellung für 6 Wochen, für 3 Wochen Teilbelastung - Ab Woche 4 Belastungsaufbau 	- Thromboembolie-Prophylaxe über die Dauer der Ruhigstellung, Physiotherapie
Undislozierte laterale Malleolarfraktur Typ Weber B	1–2, 6, 12	1–2, 6, 12	<ul style="list-style-type: none"> - Ruhigstellung für 6 Wochen - 15 kg Teilbelastung für 6 Wochen 	- Thromboembolie-Prophylaxe über die Dauer der Ruhigstellung, Physiotherapie
Basisfraktur MTV	10 Tage, 6, 12	10 Tage, 6, 12	<ul style="list-style-type: none"> - Ruhigstellung für 6 Wochen (Wrap mit harter Sohle) - Teilbelastung für 4–6 Wochen 	<ul style="list-style-type: none"> - Die Frakturheilung dauert oft sehr lange - Thromboembolie-Prophylaxe über die Dauer der Ruhigstellung - Physiotherapie
MT-Schaftfraktur, subkapitale MT-Schaftfraktur	2, 6, 12	2, 6, 12	<ul style="list-style-type: none"> - Ruhigstellung für 6 Wochen - Teilbelastung für 4–6 Wochen 	<ul style="list-style-type: none"> - Thromboembolie-Prophylaxe über die Dauer der Ruhigstellung - Physiotherapie
Grund-, Mittel-, Endphalanxfraktur	6	Nur bei Bedarf	- Harte Sohle, Dachziegelverband, Belastung nach Massgabe der Beschwerden	- Können lange schmerzen und rezidivierend anschwellen

Anmerkung: Es werden bewusst nur die Behandlungsschemen für wenig bis undislozierte sowie unkomplizierte Frakturen aufgezeigt. Bei einer dislozierten oder intraartikulär gelegenen Fraktur sollte eine **Überweisung zum Traumatologen** erfolgen. Auf die Röntgenkontrolle nach 12 Wochen kann verzichtet werden, wenn der Patient beschwerdefrei ist und sich bereits in der Röntgenkontrolle nach 6 Wochen ein gute Konsolidation gezeigt hat.

Tabelle 3: Frakturen im Handbereich – Kontrollen, Ruhigstellung/Belastung

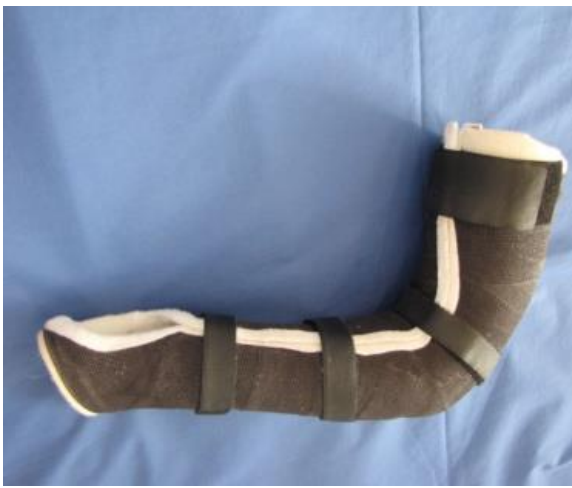Fraktur	Klin. Kontrollen (nach x Wochen)	Radiol. Kontrollen (nach x Wochen)	Ruhigstellung/Belastung
Undislozierte Metacarpale I Frakturen			

Basisnah	2, 4	2, 4	Ruhigstellung für 4 Wochen im Scaphoidgips
Schaft	4	4	Ruhigstellung für 4 Wochen im St. Moritz Gips
Distal	4	4	Ruhigstellung für 4 Wochen im St. Moritz Gips
Undislozierte Metacarpale II–V Frakturen			
Basisnah	6	Bei Bedarf	Ruhigstellung für 6 Wochen im Vorderarmcombicast
Schaft	2, 4	4	Ruhigstellung für 4–6 Wochen im Metacarpale Brace oder Intrinsic Plus Schiene (je nach Beschwerden bei der klinischen Kontrolle nach 4 Wochen kann die Ruhigstellung verlängert werden)
Subkapital MC II–IV (< 10 ° Angulation)	2, 4	2, 4	Ruhigstellung für 4–6 Wochen im Metacarpale Brace und Twin Tape oder Intrinsic Plus Schiene (je nach Beschwerden bei der klinischen Kontrolle nach 4 Wochen kann die Ruhigstellung verlängert werden)
Subkapital MC V (< 30–40 ° Angulation)	2, 4	2, 4	Ruhigstellung für 2 Wochen in 3 Finger-Intrinsic-Plus-Schiene, danach weitere 2–4 Wochen in Metacarpale Brace und Twin Tape
Undislozierte Frakturen Phalangen			Cave: Rotationsfehler!
Grundphalanx			
Basis (extraartikulär)	4	4	Ruhigstellung für 4 Wochen in der Hintringer Schiene
Schaft	4	4	Ruhigstellung für 4 Wochen in der Hintringer Schiene
Distal	4	4	Ruhigstellung für 4 Wochen in der Hintringer Schiene, Twin Tape
Mittelphalanx			
Basis	4	1, 2	3 Wochen Fingerschiene, ev. Twin Tape
Schaft	4	1, 2	3 Wochen Fingerschiene, ev. Twin Tape
Distal	4	4	3 Wochen Fingerschiene
Endphalanx			
Basis	4	4	4 Wochen Fingerschiene, PIP frei
Schaft	4	4	4 Wochen Fingerschiene, PIP frei
Processus unguicularis	4	4	4 Wochen Fingerschiene, PIP frei
Handwurzelfrakturen			
Scaphoidfrakturen			Sollen immer einem Chirurgen vorgestellt werden
Triquetrum(abriss-)frakturen	4 und/oder 6	Nur bei Bedarf	4–6 Wochen Ruhigstellung im Vorderarmcombicast oder in der Klettschiene

mediX Gipskatalog

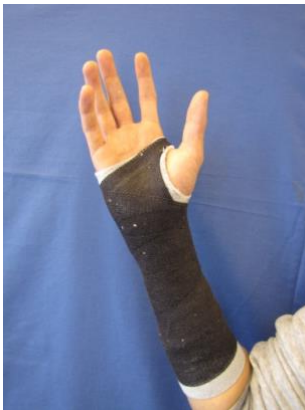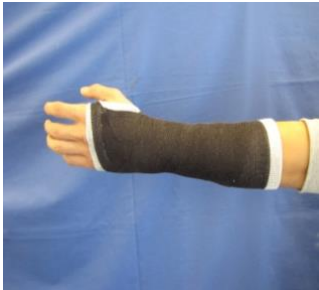Oberarm-Kombicast

- Mit Handgelenkeinschluss: Bei Radiusköpfchenfrakturen
- Ohne Handgelenkeinschluss: Bei Bursitis olecrani



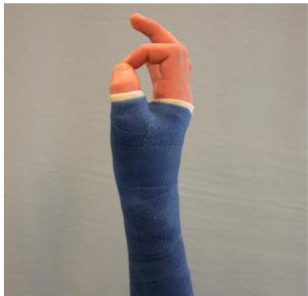Unterarm-Kombicast

- Distale Radiusfrakturen (konservativ/operativ therapiert)
- Basisnahe Metacarpale II–V Frakturen



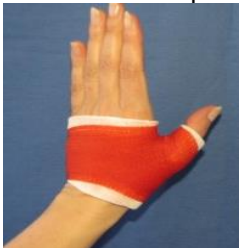Scaphoid Kombicast

- Scaphoid-Frakturen
- Basisnahe Metacarpale I Frakturen



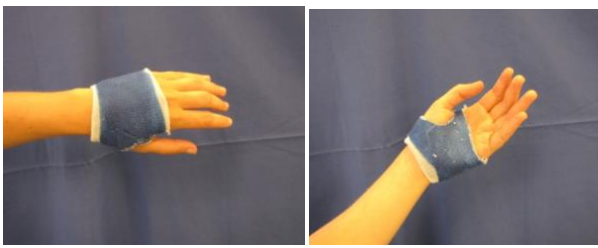
St. Moritz Softcast

- Metacarpale I Frakturen Schaftbereich und distal



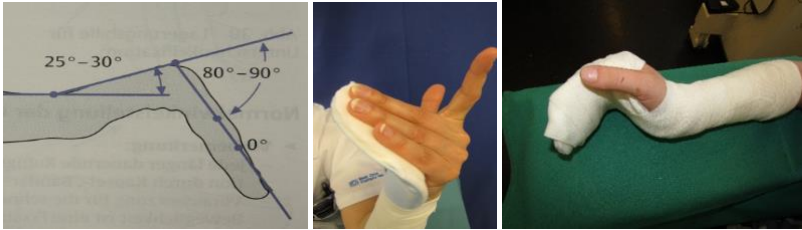Metacarpale Brace (Kombicast)

- Metacarpale II–V Frakturen Schaftbereich
- Subkapitale Metacarpale II–V-Frakturen



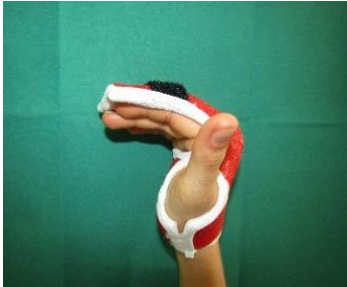Intrinsic Plus Schiene

- 2-5 Finger
- Infekte Hohlhand, Handrücken, Finger, Beuge- und Streckseite
- Frische subcapitale MC-V-Frakturen



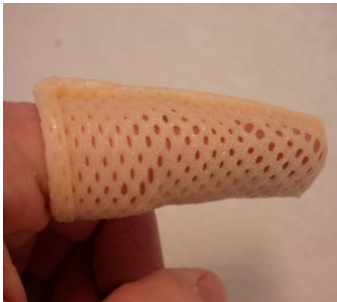Hintringer (Kombicast)

- Grundphalanxfrakturen Basis und Schaft



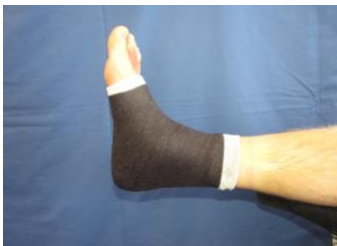Fingerschiene (Thermoplast)

- PIP frei: Endphalanxfrakturen, Infekte Endglied, Malletfinger
- Mit PIP: Mittelphalanxfrakturen, nach Luxationen des PIP



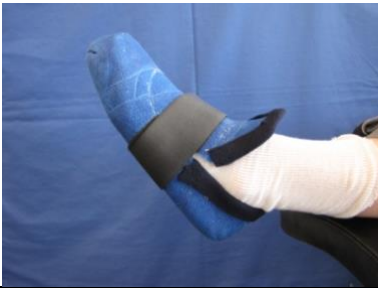OSG-Wrap

- OSG-Bandverletzungen
- Alternativ Malleoloc, Ankle Stabilizer etc.



Geishaschuh

- Mittelfussfrakturen
- Immer abnehmbar



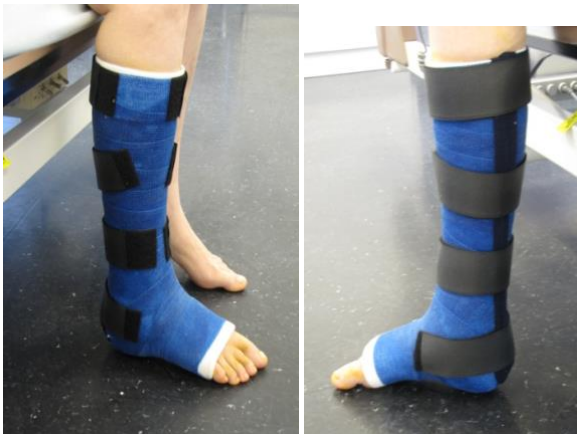OSG-Wrap mit anmodellierter Sohle

- Avulsionsfrakturen Basis Os Metatarsale I



Unterschenkel Kombicast

- Weber-A Frakturen
- Undislozierte Weber-B Frakturen
- Zirkuläre oder abnehmbar
- Alternativ Vaco-Ped



Abbildungen: Chirurgisches Ambulatorium, Stadtsptal Waid, mit freundlicher Genehmigung.

IMPRESSUM

Diese Guideline wurde im April 2019 erstellt.

© Verein mediX

Herausgeber:

Dr. med. Felix Huber

Redaktion (verantw.):

Dr. med. Uwe Beise

Autorin:

Dr. med. Hella Scotland,
FÄ Chirurgie FMH, Sportmedizin
SGSM

Diese Guideline wurde ohne externe Einflussnahme erstellt. Es bestehen keine finanziellen oder inhaltlichen Abhängigkeiten gegenüber der Industrie oder anderen Einrichtungen oder Interessengruppen.

mediX Guidelines enthalten therapeutische Handlungsempfehlungen für bestimmte Beschwerdebilder oder Behandlungssituationen. Jeder Patient muss jedoch nach seinen individuellen Gegebenheiten behandelt werden.

mediX Guidelines werden mit grosser Sorgfalt entwickelt und geprüft, dennoch kann der Verein mediX für die Richtigkeit – insbesondere von Dosierungsangaben – keine Gewähr übernehmen.

Alle mediX Guidelines im Internet unter www.medix.ch

Der Verein mediX ist ein Zusammenschluss von Ärztenetzen und Ärzten in der Schweiz.

Verein mediX, Sumatrastr.10, 8006 Zürich

Rückmeldungen bitte an: uwe.beise@medix.ch